

医政安発 0311 第 1 号  
令和 8 年 3 月 11 日

各 

都道府県
保健所設置市
特別区

 衛生主管部（局）長 殿

厚生労働省医政局地域医療計画課  
医療安全推進・医務指導室長  
( 公 印 省 略 )

#### 医療事故の再発防止に向けた警鐘レポート No. 5 の公表について

医療行政の推進につきましては、平素から格別の御高配を賜り厚く御礼申し上げます。

医療事故調査制度につきましては、平成 27 年 10 月から、医療事故が発生した医療機関において院内調査を行い、医療事故調査・支援センター（以下「センター」という。）において、その調査報告を収集し整理・分析することで医療事故の再発防止につなげ、医療の安全を確保することを目的として実施されております。

また、センターは再発の防止に関する普及啓発を行うこととされており、今般、医療事故の再発防止に向けた警鐘レポート No. 5 として、「血管内治療時の大腿動脈穿刺に伴う後腹膜出血による死亡」（以下「レポート」という。）が公表されましたのでお知らせします。

貴職におかれましては、同様の事例の再発防止及び発生の未然防止のため、レポートの内容を御確認の上、貴管下の医療機関に対する周知をお願いします。

レポートにつきましては、別途、センターから各都道府県知事、各保健所設置市長及び各特別区長宛に送付することとなっており、センターのホームページ (<https://www.medsafe.or.jp/>) にも掲載されていますことを申し添えます。

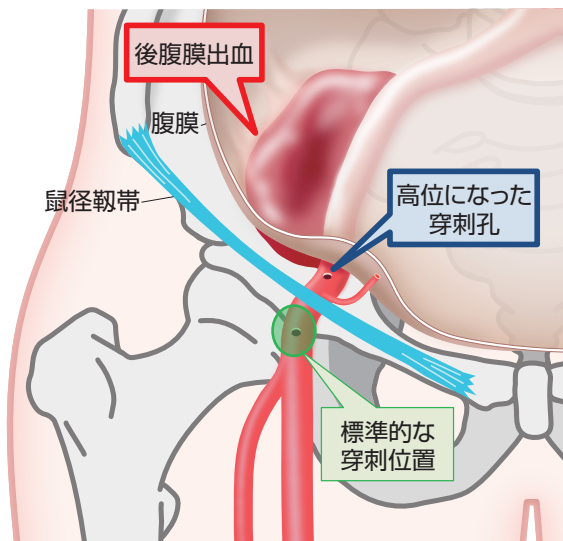
<p>(留意事項) 本通知の内容については、貴管内医療機関の医療安全管理委員会の関係者、医療安全管理者、医薬品安全管理責任者、医療機器安全管理責任者、医療放射線安全管理責任者、医療安全管理責任者等に対しても、周知されるよう御配慮願います。</p>
---



# 血管内治療時の大腿動脈穿刺に伴う後腹膜出血による死亡

## ◎ 高位穿刺は後腹膜出血になりやすい！

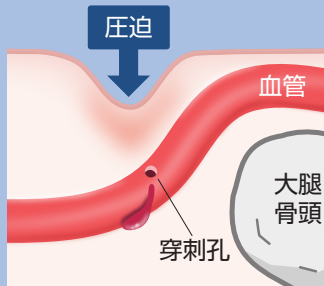
### ■ 高位穿刺（鼠径靭帯より頭側の動脈に穿刺されていること）



高位穿刺による後腹膜出血

### 高位穿刺になると・・・

□ 止血のための圧迫効果が得られにくい  
(止血デバイスを使用した場合を含む)



- ・血管周囲に支持結合組織が少ない
- ・穿刺孔のすぐ下に硬い骨がない

□ 出血が後腹膜腔に貯留しやすい  
※体表から発見しにくい

※イメージ図

## ◎ 高位穿刺を回避するための確認ポイント

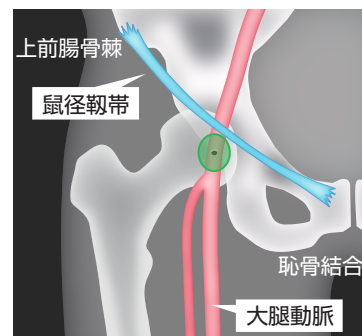
### ・鼠径靭帯（上前腸骨棘と恥骨結合の間）【視診・触診】

※ドレープをかけると限られた範囲しか見えないため、穿刺位置が確認しにくい場合がある

### ・大腿骨頭の位置【X線透視】

### ・血管の位置と皮膚表面からの深さ【超音波】

※血管の狭窄、拡張、石灰化などの有無も確認する



◎ 標準的な穿刺位置 ※イメージ図

## ! 事例概要

事例  
1

90歳代。内頸動脈狭窄症で頸動脈ステント留置術を施行。  
抗血栓薬を3剤服用中。

血管内治療時に大腿動脈を穿刺。治療後、止血デバイスおよび用手圧迫で止血。血圧が低下し、昇圧剤を投与。鎮静をかけたまま帰室。刺入部の腫脹、硬結なし。再度、血圧が低下し、昇圧剤を増量。ヘモグロビンが低下し、輸血を準備。帰室から約1時間半後、CTで大腿動脈穿刺部近傍に後腹膜血腫を確認した直後、心肺停止となり死亡。

事例  
2

70歳代。下肢閉塞性動脈硬化症（膝窩動脈以下閉塞）で経皮的血管形成術を施行。  
抗血栓薬を2剤服用中。

血管内治療時に大腿動脈を複数回穿刺。治療後、止血デバイスで止血。帰室後、穿刺した側の腹痛あり。約1時間後、刺入部の出血、腫脹なし。約3時間後、便失禁、嘔気、嘔吐あり。その後、背部痛、顔面蒼白、頻脈あり。血圧が低下し、昇圧剤を投与したが、心停止。心拍再開後にCTで後腹膜血腫を確認し、帰室から約15時間後に死亡。

※ 事例概要は、院内調査結果報告書をもとに専門分析部会が整理し作成しています。その他の事例は、ホームページをご覧ください。

警鐘レポート 🔍



\*警鐘レポートは、専門家で構成された専門分析部会が検討・作成し、再発防止委員会で承認されたものです。

\*警鐘レポートは、報告された死亡事例をもとに、死亡に至ることを回避するという視点で作成しており、これらの対策ですべての事象を回避できるものではなく、また、個別の患者の状況等によりこれらの対策が困難な場合や、最善でない場合も考えられます。

\*この内容は将来にわたり保証するものではなく、医療従事者の裁量を制限したり、医療従事者に義務や責任を課したりするためのものではありません。